Ueber

Luftembolie

bei

Placenta praevia

(Aus dem Frauenspital Basel)

Inaugural-Dissertation

zur

Erlangung der Doktorwürde

der

hohen medizinischen Fakultät

der

Universität Basel

vorgelegt von

Hersch Sternik

aus **Felstin** (Russland)

ACAD. LUGD. BAT. BIBL.

BASEL
Buchdruckerei Brin & Cie.
1908.

Zum Andenken

an

meine früh verstorbene Schwester

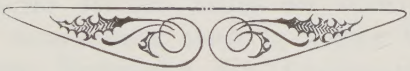

Digitized by the Internet Archive
in 2026

https://archive.org/details/IA41546714_0138



Die gefährlichen Komplikationen, die die atmosphärische Luft durch ihren Eintritt in die Uterusvenen verursachen kann, gehören glücklicherweise zu den Seltenheiten. Durch Tierexperimenten wurde festgestellt, dass Luft, die in kleinen Mengen ins Blut gerät, eine Zeit lang circulirt und dann resorbirt wird. Gelangen grössere Luftmengen aus den Venen in das rechte Herz, so bildet sich in demselben eine schaumige Blutmasse, welche das Herz nicht auszutreiben vermag und welche damit zur Ursache eines plötzlichen Todes durch Unterbrechung der Circulation werden kann.

Conheim sagt, dass „weit mehr als die Hälfte der Lungenblutwege ausgeschaltet werden können ehe das dadurch auch nur die gesamte Zirkulation beeinträchtigt, geschweige denn das Leben gefährdet wird," dass desshalb „ein Luftquantum, das im Stande ist im Herzen selbst die schwersten Störungen zu veranlassen, noch in keiner Weise ausreicht, durch Verlegung der Lungenarterien oder Capillaren bedrohliche Erscheinungen hervorzurufen."

Den Chirurgen war schon lange bekannt, dass das Eindringen von Luft in die während einer Operation eröffneten Venen, namentlich des Halses, der Mamma und Achselhöhle, Symptome schweren Kollapses oder plötzlichen Tod zu veranlassen im Stande sei.

Im Jahre 1864 machte *Olshausen* die Geburtshelfer auf die Ursachen eines bis dahin nicht erklärlichen plötzlichen Todes aufmerksam, indem er

einen Fall veröffentlichte, bei dem bei Anwendung der Vaginaldouche Luft durch die Venen des Uterus eingetreten war und so den Tod herbeigeführt hatte (durch Sektion konstatiert).

Olshausen hat eine Reihe von Fällen aus der Literatur zusammengestellt, in welchen der Eintritt von Luft in die Uterusvenen beobachtet oder angenommen wurde. Diese Fälle sind mit Ausnahme einer Beobachtung von *Stoffella*, wo es sich um Lufteintritt ins Blut bei carcinoma uteri handelte, der Geburtshilfe entnommen. Hierher gehören die durch *Oshausen* zitierten Fälle von *Depural*, *Litzmann*, In diesen Fällen gelangte die Luft mit einer Injectionsflüssigkeit in den Uterus.
Ferner gehört hierher *Schwinburne's* Fall:

„Eine Schwangere ging zum Zwecke der Abtreibung ihrer Frucht zu einer Frau, bei der sie plötzlich starb. Man fand bei ihr einen Gummikatheter, der wahrscheinlich zum Lufteinblasen benützt worden war. Die Sektion ergab Luft im rechten Herzen, in der Jugularis, in den Venen und Sinus des Uterus; die unverletzten Eihäute samt Placenta partiell gelöst; an der Innenfläche des Uterus eine Perforationsöffnung, direkt mit einem Sinus communicirend."

In diese Perforationsöffnung war *Schwinburne's* Ansicht nach der Katheter gedrungen und auf diese Weise Luft in die Venen geströmt oder eingeblasen worden. Einen ganz analogen Fall teilte *Gannert* mit. In diesen Fällen ist die Luft gewaltsam in den Uterus gepresst worden. Es kann auch Luft in den Uterus und in die Luftbahnen während der Geburt oder im Wochenbette spontan eintreten. Schon *Simpson* hat darauf aufmerksam gemacht, dass der Uterus während seiner Erschlaffung (Wehenpause) die in der Vagina befindlichen Flüssigkeiten anzusaugen vermag. Die hiezu nötigen Bedingungen

sind die bei klaffender Vulva und nur lose aneinander liegenden Scheidewänden leicht gegeben. Wird der intrauterine Druck herabgesetzt, so kann der äussere Luftdruck leicht die schwachen Widerstände überwinden. Zu den Fällen, in welchen Lufteintritt einige Zeit nach der Geburt oder im Verlaufe des Wochenbettes erfolgt war, gehören die durch *Olshausen* zitierte, so *Lionet's* Fall, im welchen der Tod fünf Stunden post partum erfolgte. Sektion: Luft im rechten Herzen.

May erwähnt zweier Fälle, in denen sechs Stunden resp. acht Tage post partum der Tod eingetreten war. Sektion: im ersten Falle Luft im rechten Herzen; im zweiten Luft in der Vena Cava inferior und im rechten Herzen.

Im *Hervieux's* Falle ward am elften Tage des normalen Wochenbettes eine Einspritzung von Kamillenthee in den Uterus gemacht, worauf Frostanfall und Metrorrhagie. Am selben Abend während zorniger Aufregung plötzlicher Tod. Sektion: 30 Stunden post mortem (Juli): Luft in der Vena cava inferior, im rechten Herzen.

Hegar teilte eine interessante Beobachtung *Bischoff's* (Basel) mit:

„Eine durchaus gesunde Wöchnerin plaudert am Morgen des fünften Tages mit ihren Nachbarinnen, lacht laut, fängt mitten im Lachen an das Gesicht zu verziehen, mit den Gliedern zu zucken, wird blass, rächelt einige Male und stirbt nach einigen Minuten. Bei der 28 Stunden post mortem (Juli) angestellter Sektion fanden sich ausser starken Totenflecken sonst keine Fäulniserscheinungen. Im Herzen und den Pulmonalarterien dünnflüssiges Blut, das im rechten Ventrikel und im rechten Pulmonalstamm stark schaumig ist, Luft in den Gefässen der weichen Hirnhäute."

Kézmárský erklärt diese Fälle von *Hervieux* und *Bischoff* in der Weise, dass in einem Aspiration während des Lachens, im anderen während zorniger Aufwallung zu Stande kam. Er hält es für möglich, dass im Wochenbette durch die Venen des festkontrahierten Uterus Luft eindringen kann. Wie *Olshausen* hat auch *Kézmárský* im Jahre 1878 eine Anzahl neuerer Beobachtungen veröffentlicht. Er selbst beobachtete einen Fall, bei dem nach einem raschen Blasensprung die Scheide und die Vaginalostium klaffend blieben und Aspiration von Luft stattfand.

Ausser diesen von *Olshausen* und *Kézmárský* zitierten Fällen, konnte ich in der Literatur noch einige andere finden, in denen Luftembolie die Ursache des plötzlichen Todes war.

Hierher gehören die Fälle: von *Mitchell* „Tod durch Luftembolie nach versuchten Abort", von *Leopold* „Ueber Luftembolie intra partum", von *Sengler* „Ein Fall von Lufteintritt in die Venen des puerpuralen Uterus mit tödlichem Ausgang", von *Schäfer* „Plötzlicher Tod im Wochenbett im Anschluss an einen Todesfall durch Luftembolie", von *Vávra* „Ueber Luftembolie bei Tamponade des Uterus mit Jodoformmull nach Placenta praevia" und dann noch 3 Fälle von *Voigt* „Ueber Embolie im Anschluss an die Geburt".

I. Fall. „Nach einer durch Wendung und spontane Austreibung erledigten Geburt bei Placenta praevia traten im Wochenbett mehrfach embolische Anfälle auf, die aber schliesslich doch sistierten. (Heilung)."

II. Fall. „Nach schwerer, künstlicher Entbindung mehrere embolische Attaquen, aber doch schliesslich Heilung."

III. Fall. „Nach spontaner Geburt 2 Anfälle von Embolie, denen Pat. erlag.

In allen hier zitierten Fällen (mit Ausnahme der ersten 2 von *Voigt*, bei denen Heilung eintrat, die aber daher in der Diagnose nicht sicher sind, weil die so häufigen Thrombenembolien nicht ausgeschaltet werden können) ergab die Sektion Luft im rechten Herzen.

Verschiedene Bedingungen und Möglichkeiten können den Lufteintritt in Uterusvenen ermöglichen. Hier sollen folgende erwähnt werden.

1. Wenn der intrauterine, respective intraabdominelle Druck geringer wird, als der Atmosphärendruck.

a) Rasche Volumsverminderung des Uterusinhaltes bei der Geburt (Blasensprung)

Freudenberg macht das Hydramnios besonders für das Entstehen von Luftembolie verantwortlich.

2. Der Druck im Uterusinneren wird vermehrt, und auf diese Weise kann die in die Gebärmutter eingetretene Luft in die klaffenden Gefässe derselben gepresst werden.

Die durch den Uterus aspirierte Luft dringt entweder direkt in die offenen Gefässe, oder eine nachfolgende Contraction presst bei mittlerweile verlegtem Muttermunde die in dem Cavum uteri befindliche Luft in die Venen. Wahrscheinlich wirken ähnliche Verhältnisse auch im Puerperium aspirirend: Tiefe Thoraxinspiration (Lachen, zornige Aufwallung) scheint zu disponieren.

Fäulnissgase im Uterus können sich in der Geburt ähnlich verhalten, wie frisch aspirierte Luft.

Die Placenta praevia begünstigt besonders einen Lufteintritt, weil durch die offenen grossen Placentargefässe in der Nähe des inneren Muttermundes, also der Scheide, bei Vornahme intrauteriner Eingriffe oder selbst nur solcher in der Vagina Luft in dieselben eingetrieben werden kann, wodurch es

zu einer Luftembolie kommt, die die Kreissende oder Entbundene momentan tödtet.

Ueber Luftembolie bei Plecenta praevia hat zuerst *Olshausen* im Jahre 1864 folgendes geschrieben: „Erwägt man nun, dass wie die Erfahrung genugsam gezeigt hat, vorzugsweise das bei Placenta praevia ausgeführte Accouchement forcé solche Todesfälle, ohne dass neue Blutung bei der Operation eintrat, veranlasst, so liegt die Erklärung um soviel näher, dass wenn unter solchen anatomischen Verhältnissen durch die Einführung der ganzen Hand in die Genitalien der Luftzutritt zu dem Muttermund bewerkstelligt ist, derselbe auch in die Gefässe stattfinden kann und Ursache des plötzlichen Todes wird. — Mir scheint in der Tat diese Erklärung nicht gesucht, wenn ich auch nicht im Stande bin, ihre Richtigkeit durch auch nur einen einzigen Sektionsbefund zu erweisen.“

Bis dahin hatte man für diese plötzlichen Todesfälle bei Placenta praevia entweder gar keine Erklärung, oder es wurde hiezu eine vom Cervix ausgehende Lähmung des gesamten Nervensystems herangezogen.

Die Fälle von Luftembolie bei Placenta praevia, die in der Literatur niedergelegt sind, sind noch sehr spärlich und ich möchte die bis jetzt Veröffentlichten, hier kurz zitieren.

Die ersten 3 Fälle sind aus der Berliner Frauenklinik im Zeitraum von 1887 bis 1894 publiziert worden.

I. Fall, publiziert von *Kramer* 1887. „31jährige II para, Placenta praevia lateralis; starke Blutung; behufs Vornahme der Wendung, Querbett und Narkose. Während der Operateur in den Uterus einging, kam eine Wehe, die bald aufhörte; während er die Blase sprengte und im Begriff war einen Fuss zu ergreifen, setzte plötzlich der Puls aus und

nach wenigen Atemzügen trat der Tod ein. Die Sektion ergab im rechten Herzen reichliche Luftblasen."

Kramer hält es für wahrscheinlicher, dass bei der nach dem Aufhören der Wehe einsetzenden tiefen Inspiration der Blutdruck negativ wurde und so die Aspiration der bereits mit den Venenlumina in Berührung befindlichen Luft erleichtert wurde.

II. Fall, von *Kruckenberg* 1892. „32jährige III para, Placenta praevia centralis; starke Blutung. In Narkose nach Durchbohrung der Placenta kombinierte Wendung; plötzliche Pulslosigkeit und hochgradige Cyanose: Tod. Die in der Annahme eines Chloroformtodes gemachte Sektion ergab Luft im rechten Herzen und in der Vena spermatica."

III. Fall, von *Heuck* 1894. „28jährige I para, Placenta praevia centralis; starke Blutung. In Narkose kombinierte Wendung, wobei die ganze Hand in die Vagina und 2 Finger durch den Muttermund eingeführt wurden. Mit dem Fassen des Fusses bekam die Kreissende eine kräftige Wehe und presste mit, wobei ein dicker Strahl Fruchtwasser zur Vulva hervorschoss. Unmittelbar hierauf setzte der Puls aus und es trat der Tod ein. Die 2 Stunden post mortem ausgeführte Sektion wies Luft in der Vena spermatica dextra, der rechten Herzhälfte, sowie in der Vena jugularis dextra nach."

Heuck hält es für höchst wahrscheinlich, dass während der Wehe und des Mitpressens der Kreissenden durch den nach unten drängenden Oberschenkel die zwischen Uteruswand und abgelöster Placenta befindliche Luft in die Venenlumina hineingepresst wurde. Den reichlichen Fruchtwassergehalt betrachtet Heuck wegen der durch ihn bedingten grossen Druckschwankungen in Abdomen als ein die Luftembolie begünstigendes Moment.

IV. Fall, von *Boos* 1894. „X para, Placenta praevia centralis; Querlage. Starke Blutung; daher Einleitung der Geburt; nach Erweiterung des Muttermundes Wendung und Extraktion. Nach Beendigung der Geburt wird die Wöchnerin sehr unruhig, wirft sich fortwährend im Bett umher und stirbt 9 Stunden post partum. Die Sektion ergab geringe Luftmengen im rechten Herzen, neben fettigen Entartung des Herzmuskels. Die übrigen Organe liessen Zeichen starker Anaemie nicht erkennen."

Nach *Boos* dürfte der erst nach 9 Stunden post partum erfolgte tödliche Ausgang mit der verhältnismässig kleinen Luftquantität in Verbindung zu bringen sein, die erst nach längerer Einwirkung das Herz zum Stillstand zu bringen vermochte.

V. Fall, von *Lesse* 1896. „IV para, Placenta praevia. Um weiterer Blutung vorzubeugen, wurde bei für 2 Finger durchgängigen Muttermunde in leichter Chloroformnarkose die Blase gesprengt und ein Fuss herabgeholt. In dem Augenblicke setzten Puls und Atmung für kurze Zeit aus; die Atmung kehrte bald zurück, blieb jedoch oberflächlich, Sensorium benommen. Nach 5 Stunden trat der Tod ein. Die Sektion ergab eine grosse Menge kleiner und grosser Luftblasen."

Lesse erklärt den Tod durch Luftembolie so, dass die durch die Hand in die Scheide und tiefer heraufgebrachte Luft bei der Wendung mechanisch in die offen daliegenden Gefässlumina gepresst worden ist.

VI. Fall, von *Zorn* 1898. „36 jährige XII para. Placenta praevia. Das Kind wurde aus I Schädellage auf den Fuss gewendet und extrahiert. Die Nachgeburt wurde bald darauf nach *Credé* ausgedrückt.

Geringe Nachblutung. Nach 2 überstandenen Kollapsanfällen starb die Frau 3½ Stunden post

partum. Bei der Sektion 26 Stunden post mortem fand man an der Insertionsstelle der Placenta die Gefässräume stark klaffend, an ihnen liess sich lufthaltiges Blut auspressen. Ferner fanden sich kleinere und grössere Luftblasen in dem rechten Herzen."

Zorn nimmt an, dass es sich um eine Luftembolie gehandelt habe. Die Entstehung der Gasansammlung durch Fäulnis (nachdem die Sektion 26 Stunden post mortem stattfand) sei deshalb ausgeschlossen, weil die Leiche keine Fäulniserscheinungen darbot, ferner sei auch eine Gasentwicklung in Verbindung mit der Chloroformnarkose unmöglich.

VII. Fall, von *Hübl* 1900. „(Akuter Tod). 40jährige V para, Placenta praevia totalis im 8. Monate wegen mässiger Blutung bei vorliegender Nachgeburt aufgenommen. Nach 48 Stunden langer Tamponade war der Halskanal fast verstrichen, der Muttermund für 2 Finger durchgängig. Bei diesem Befunde Wendung nach *Braxton-Hicks*. Blutverlust ca. $^1/_2$ Liter. Narkose mit Billroth-Mischung. Die Operation gelang rasch, das Fruchtwasser wurde langsam abgelassen. Die Narkose wurde unterbrochen, als der Fuss vor der Scheide lag. Plötzlich Cyanose, Stocken der Atmung, Tod. Sektion ergab Luft im rechten Herzen, die linke Herzkammer war leer."

VIII. Fall, von *Hübl* 1900. „(Protrahierter Tod) 36jährige IV para, Placenta praevia totalis. In Narkose Wendung nach *Braxton-Hicks*, die glatt verlief. $8^1/_2$ Stunden später wurde die tote Frucht spontan geboren. Die Nachgeburt folgte gleich. Danach intrauterine Ausspülung. Die Blutung vor und nach der Operation gleich 0. Nach der Ausspülung stieg die Temperatur auf 39°, $^3/_4$ Stunde später schwerer Schüttelfrost, Puls klein, Cyanose, Tod."

Die Sektion unterblieb (Jüdin) doch nimmt *Hübl* eine Luftembolie als sicher an, da akute Sepsis, Anaemie und Vergiftung durch die Spülflüssigkeit sowie Chloroformtod auszuschliessen waren.

IX. Fall, von *Schulz* 1905. 36jährige VII para, am Ende des 7. Schwangerschaftsmonates. Placenta praevia. Wendung bei 5-markstückgrossen Muttermunde. Während der Wendung Cyanose. Aussetzen von Pulz und Atmung. 16 Minuten später tritt der Tod ein. Die Sektion ergab viel Luft in den Venen des Beckens und im rechten Herzen."

Im Anschluss an diese, möchte ich noch zwei Fälle, die sich auf der Basler Frauenklinik (Dir.: Prof. *v. Herff*) ereigneten und deren Mitteilung Herr Prof. *v. Herff* mir gütigst gestattete, mitteilen.

I. Fall. 1904. „Am 7. Juli kam die 39 Jahre alte Frau, IV para kreissend in die Anstalt. Die früheren 3 Geburten waren normal verlaufen. Die Frau giebt an. dass sie schon an Pfingsten (22. VI) geblutet hat. Heute morgen (7. VII) um 8 Uhr wieder ziemlich starke Blutung.

Die Untersuchung ergab:

Aeussere Untersuchung:

II Querlage; der Kopf ist rechts auf der Höhe des Nabels. Steiss links, Rücken oberhalb des Nabels zu fühlen. Herztöne vorne, regelmässig.

Innere Untersuchung:

Vulva und vagina weit, Cervix nicht verstrichen, bequem für 2 Finger durchgängig. Der innere Muttermund ist von Placentargewebe überlagert. Rechts scheint ein Uebergang von Placenta in Eihäute zu sein.

Anzeige zur Hülfe: Placenta praevia totalis, Querlage. Blutung.

Operateur: Prof. v. Herff.

Verordnung und Operation:

Kombinierte innere Wendung auf den Fuss. Er-

gotin, Massage, heisse Spülung, Klemmen eines Cervixrisses mit Muzeux'scher Zange.

In Narkose wird die frühzeitige Wendung auf den Fuss gemacht. Eingehen mit der rechten Hand in die Scheide, Sprengen der Blase, Fassen und Herunterziehen des linken Fusses, während der Kopf nach oben gepresst wird. Bald darauf kräftige Wehen, nach 2 Stunden spontane Geburt. Wegen Blutung *Credé* und heisse intrauterine Chlorspülung. Da es, trotzdem der Uterus gut kontrahiert ist, weiter blutet, wird nachgesehen. Ein dabei entdeckter Cervixriss wird mit Muzeux'schen Zangen nach *Henkel* gefasst und die Scheide gegen Decubitus durch die Zangen tamponiert. Obschon die Blutung völlig steht, wird die Frau immer elender und bekommt heftigen Lufthunger. Trotz Kochsalzinfusion und Excitantien tritt 2 Stunden später der Tod ein.

Sectionsbefund.

Herz ziemlich gross. An der vorderen Fläche des rechten Ventrikels ein 5 Cts. grosser Sehnenfleck. Im rechten Herzen flüssiges Blut in spärlicher Menge mit Schaum gemischt. Muskulatur des rechten Ventrikels blassbraun-gelblich, schlaff. Aortenklappen dünn, zart. Linker Ventrikel erweitert; unter dem Endocard ziemlich ausgebreitete blutige Infiltrate. Muskulatur schlaff, blaubräunlich. Kranzarterien leer. An der Intima spärliche Verdickungen.

Lungen: L. Lunge mässig voluminös, an der Pleura zahlreiche bis hirsekorngrosse Blutungen. R. Lunge voluminöser, als linke. Blutungen der Pleura spärlicher.

Abdomen: In der Umgebung des Nabels bis hirsekorngrosse subseröse Blutungen.

Harnblase: Im unteren Abschnitt zahlreiche teilweise gut punktförmige Blutungen.

Schleimhaut der Vagina glatt, blass.

Cervixkanal für 2 Finger durchgängig. Rechts an der Vereinigungsstelle der beiden Lippen 8 cm. langer, 4 cm. klaffender Riss. In demselben liegen 2 Klemmen, die das Gewebe nur oberflächlich fassen. Rechte arteria uterina läuft unterhalb derselben. Beim seciren derselben keine Verletzung nachweisbar. Die eine Klemme liegt dicht oberhalb des Orificiums externum, die andere

$3^1/_2$ cm. oberhalb und bis dicht an die Serosa. An einer 20 cm. stückgrossen Stelle geht der Riss bis zur Serosa. Uterus: 23 : 15 : 5,5. Muskulatur schlaff, blass, bis $2^1/_2$ cm. dick. Innenfläche blass, uneben, warzig.

Tuben: L. Tube sehr lang, am distalen Ende geschlängelt und erweitert bis Finger dick. Abdomenalende obliteriert. Tube von flüssigem Blutt ausgefüllt.

Rechte Tube oB.

Ovarien ziemlich klein, schlaff. Links ein Corpus luteum.

Anatomische Diagnose;

Anaemia universalis gravis.

Ruptura cervicis uteri.

Ecchymoses pleurae uteruisque et endocardii.

Degeneratio parenchymatosa renum.

Dilatatio cordis.

Mikroskopisch liessen sich in den Lungenkapillaren zahlreiche Luftembolien nachweisen."

II. Fall. 1905.

„Am 2. September kam die 40jährige III. para mit dem letzten Zug von Delémont in das Spital. Sie ist tamponiert. Hemd mit Blut durchtränkt. Auf der ziemlich weiten Herreise hat sie einen schweren Kollapsanfall durchgemacht. Frühere II Geburten normal. Pat. gibt an, dass sie schon seit dem 12. August wiederholt geblutet hat; der am 2. September geholte Arzt verordnete die Ueberführung der Pat. in die Basler Frauenklinik.

Die Untersuchung ergab:

Aeussere Untersuchung:

II. Schädellage. Herztöne gut. Kopf noch etwas beweglich. Kleine Teile links oben im Fundus. Pat. ziemlich anaemisch. Temp. 35°1. Puls etwas frequent, doch noch ordentlich gespannt und regelmässig. Leichte Dyspnoe.

Innere Untersuchung:

Vulva klaffend. Vagina weit, angefüllt mit Tampons. Entfernung der Tamponkugeln worauf es blutet. Aeusserer Muttermund kleinhandtellergross von Pla-

centargewebe überdeckt doch ist rechts noch ein Teil der Blase zu fühlen. Cervix entfaltet.

Anzeige zur Hülfe: Placenta praevia, Blutung.

Operateur: Prof. *v. Herff.*

Verordnung und Operation:

Innere Wendung auf den Fuss (ohne Extraction).

In Narkose rechtzeitige kombinierte Wendung auf den Fuss (ohne Extraction). Eingehen mit der rechten Hand. Die linke Hand schiebt den Kopf vom Becken weg und drängt den Steiss nach abwärts. Die rechte Hand gelangt durch die Placenta in den Uterus und erfasst den vorderen linken Fuss. Letzteres bietet nicht geringe Schwierigkeiten. Der Fuss wird bis zum Knie in die Vulva gezogen.

Nach der Operation verschlimmert sich das Allgemeinbefinden sehr rasch, es tritt Husten auf, Dyspnoe, Cyanose des Gesichtes; der Puls wird allmählich kleiner, frequent, die Wehen sistieren vollständig und $3^1/_2$ Stunden nach der Wendung erfolgt der Tod der noch unentbundenen Frau unter den Erscheinungen heftigster Dyspnoe.

Sectionsbefund.

Herz: Im Herzbeutel ca. 100 cm^3. gelbe seröse Flüssigkeit. Herz entsprechend gross. Linker Ventrikel stark contrahirt, rechter schlaff. Endokard rechts glatt, spiegelnd, Pulmonalklappe zart. Tricuspidalis für 3 Finger durchgängig, Klappengewebe zart. Rechter Vorhof von entsprechender Weite. Im r. Herzohre ziemlich blassrote schaumige Flüssigkeit. Muskulatur blassrötlich — graubraun. Endocard links glatt, gegen die Klappen weisslich. Aortenklappen zart. Intima der Aorta glatt, gute Elasticität. Mitralis von entsprechender Weite. Auch im l. Herzohre schaumiges Blut. Muskulatnr braunrot, trocken. Lungen beiderseits ziemlich voluminös. L. Oberlappen kniesternd, Unterlappen schaumig. Auf schnitt ganze Lunge sehr feucht. Aus oberem und unterem Lappen lässt sich reichliche schaumige Flüssigkeit ausdrücken. Farbe des oberen Lappens hellbraunrot; Unterlappen etwas dunkler. Bronchien ziemlich weit, gefüllt mit reichlicher schaumiger Flüssigkeit. Bronchialdrüsen antracotisch, etwas vergrössert. In der rechten Clavicular-gegend im Gewebe über der I Rippe befindet sich ein kleiner Blut-

austritt ins Gewebe. Die grossen Venen dieser Gegend entleeren auf Druck dunkles flüssiges Blut und auch Luftblasen, die jedoch nicht mit Sicherheit schon intra vitam in die Gefässe gelangt zu sein brauchen.

Uterus über mannskopfgross länglich, eiförmig. Auf der Kuppe ein kirschgrosses, weisses Myom.

Tuben und Ovarien, sowie Ligamenta rotunda an den Seitenkanten ziemlich stark gestreckt, gelagert. Im Fundus lässt sich deutlich der Kindskopf abgrenzen, Rücken rechts; das r. Bein ist in die Vagina hinabgeleitet. In der linken unteren Uterushälfte ist als weicher, consistenter Körper die Placenta fühlbar.

Anatomische Diagnose:

Status intra partum.
Placenta praevia.
Anaemia gravis universalis.
Insufficientia cordis.
Oedema pulmonum.
Luftembolie."

Die Diagnose „*Luftembolie bei Placenta praevia*" dürfte nach *Hübl* folgender Weise zustellen sein:

1. Durch das Ausschliessen der übrigen möglichen Diagnosen.

2. Hört man bei Luftembolie über dem Herzen ein glücksendes Geräusch und erhält man dort einen tympanitischen oder gedämpft tympanitischen Perkussionschall.

3. Wird die Diagnose „Luftembolie" dann zu stellen sein, wenn die bedrohliche Erscheinungen nach Ereignissen auftreten, bei welchen ein Einströmen von Luft in die Uterusvenen möglich ist.

Wie bei vielen anderen Gelegenheiten, so vermögen wir auch bei der Luftembolie mehr zu leisten in der Prophylaxe als in der Therapie. Es nicht zum Lufteintritt kommen zu lassen ist leichter, als der in gröserer Menge eingedrungener Luft entgegenzusteuern. Die prophylaktische Massregeln haben in folgenden zu bestehen:

1. Günstige Lagerung der Frau (bei der Wendung keine Seiten- und Knieellenbogenlage).
2. Vorsichtige Scheiden und Uterusausspülungen (die erste mit Luftblasen vermischte Flüssigkeitsmenge ablaufen lassen).
3. Vorsicht bei der Anwendung des Kolpeurynters (in den Falten des Gummiballons notwendiger weise immer Luft mit in den Uterus hereingebracht wird, die nun gelegentlich einmal in die offenen Venen hineingepresst werden könnte).
4. Langsames Ablassen des vermehrten Fruchtwassers (zur Verhinderung des plötzlichen Sinkens des intrauterinen resp. intraabdominellen Druckes).

Die Behandlung der Luftembolie, sofern man überhanpt noch zu einer Behandlung kommt, besteht in der Darreichung von Excitantien (Kampfer, Coffein, Digalen, Kaffee, Tee.) und Milderung der Atmung (Sauerstoff, künstiche Atmung, Herzmassage).

Zum Schlusse erfülle ich noch die angenehme Pflicht, Herrn Prof. *v. Herff* für die gütige Ueberweisung des Themas nebst dem klinischen Material und für die freundliche Unterstützung bei Abfassung vorliegender Arbeit meinen herzlichsten Dank auszusprechen.

Literatur.

1. Ahlfeld, Zeitschr. für Geb. und Gyn., Bd. 32, 21.
2. Boos, Inagural-Dissertation. Breslau, 1894.
3. Braun, Wien. med. Wochenschr., Bd. 32, Nr. 27.
4. Conheim, Allgemeine Pathologie, Bd. I.
5. Freudenberg, Centralblatt für Gyn.. 1894, Nr. 20.
6. Gannert, Boston med. and. surg. Jornal, 104. Refer. Schmidts Jahrb. 198.
7. v. Herff, Zeitschr. für Geb. u. Gyn., Bd. 35 und 36.
8. Halban, C. für Gyn., 1898, Nr. 50.
9. Heuck, Zeitschr. für Geb. uud Gyn., 1894, Bd. 28.
10. Hübl, Wien. klin. Wochenschr., 1900, Nr. 5.
11. Kézmársky, Archiv für Gyn., 1878, Bd. 13.
12. Kruckenberg, C. für Gyn., 1892.
13. Kramer, Zeitschr. für Geb., 1888.
14. Lesse, Zeitschr. für Geburt und Gyn., 1896, Bd. 35.
15. Leopold, Monatschr. für Geb. und Gyn., 1902.
16. Mitchell (Chicago), C. für Gyn., 1897.
17. Olshausen, Monatschr. für Geburtskunde, Bd. 24.
18. Schauta, Lehrbuch der gesamten Gyn. 1896.
19. Schäfer, Monatsschr. für Geb. und Gyn, 1901.
20. Schulz, C. für Gyn., 1905.
21. Sengler, C. für Gyn. 1902.,
22. Vávra, C. für Gyn., 1890.
23. Virchow, Brl. klin. Wochenschr., 1886, Nr. 30.
24. v. Winkel, Handbuch der Geburtsh., II, 2 und II, 3.
55. Zorn, Münchner med. Wochenschr., 1898, Nr. 18.
26. Zweifel, C. für Gyn. 1897.